

Az elért eredmények

A perifériás belsőelválasztású mirigyek működésének szabályozásában a hypothalamus-hypophysis-célszerv rendszer döntő szerepet játszik. Közvetett, élettani megfigyelések arra utaltak, hogy a központi idegrendszer - mint finomszabályozó -, befolyásolhatja az endokrin szervek működését, a hypophysistól független, közvetlen idegi úton is. A transz-szinaptikus víruskövetési módszer bevezetése lehetővé tette hosszú, multiszinaptikus idegpályák kimutatását. Ezen technika alkalmazásával a korábbi kutatási periódusban munkacsoportunk feltérképezte a gonádokkal, a mellékherével, a ductus deferens-sel, illetve az emlővel transzneuronális kapcsolatban lévő központi idegrendszeri sejtcsoportokat. Jelen ciklusban tanulmányozni kívántuk, hogy a különböző szerveket beidegző agyi struktúrákban található-e olyan idegsejtek, melyek több szerv transzneuronális beidegzésében játszanak szerepet. Vizsgáltuk továbbá az ivarmirigyek beidegzésében résztvevő, egyes idegi struktúrák funkcionális jelentőségét. Más típusú kísérleteinkben tanulmányoztuk a here helyi szabályozásában résztvevő citokin fiziológiai szerepét, illetve ezen anyag és a here innervációja közötti kölcsönhatást.

I. Kettős vírusjelölési módszer alkalmazásával nyert adatok

Saját és mások adatai egyértelműen azt mutatják, hogy a perifériás endokrin mirigyek, illetve más belső szervek supraspinális beidegzése hasonló. Ezen megfigyelés alapján felmerült, hogy a páros endokrin mirigyek, illetve különböző, de funkcionálisan kapcsolódó szervek beidegzésében résztvevő sejtcsoportokban található-e olyan neuronok, melyek transzneuronálisan beidegzik az ellenoldali mirigyeket is, illetve a két különböző szervet. Ezen kérdések megválaszolásához a kettős vírusjelölési módszert alkalmaztuk, melyhez Bartha-törzs genomjába beépített zöld fluoreszcens proteint, illetve β -galaktozidáz expresszázó vírust használtunk. Némely esetben DS-Red-törzs felhasználása történt. A génmanipulált vírusokat Dr. Boldogkői Zsolt bocsátotta rendelkezésünkre.

a) A jobb- és baloldali petefészek supraspinális beidegzése

Egyik petefészeket piros, másikat zöld fluoreszcenciát mutató rekombinált vírussal infiltráltuk, más kísérleti csoportban az adott petefészek a másik vírustörzset kapta. Számos agyi magcsoportban (nucl. dorsalis n. vagi, caudalis raphe magok, A5 sejtcsoport, nucl. paraventricularis hypothalami) a jelölt sejtek száma jóval magasabb volt a baloldali, mint a jobboldali gonád felől. A kettős jelölődést mutató neuronokat leginkább a nucl. paraventricularis hypothalamiban lehetett megfigyelni (1. ábra). Hasonló jelenséget észleltünk, amikor DS-Red-vírust fecskendeztünk a jobb vagy a bal petefészekbe. A megfigyelések a baloldali petefészek supraspinális beidegzésének dominanciáját mutatják [6,9].

b) A jobb- és baloldali mellékvese supraspinális beidegzése

A két petefészek transzneuronális beidegzésének ismeretében, hasonló kísérletet végeztünk a mellékvesék vonatkozásában is. Az eredmények a mellékvesék esetében is egyértelműen a bal mellékvese gazdagabb supraspinális beidegzését mutatták (I. táblázat). Kettősen jelölt (mindkét mellékvesével transzneuronálisan kapcsolatban álló) neuronok az agytörzsben (nucl. tractus solitarii, raphe magok, A5 sejtcsoport) és a hypothalamusban (nucl. paraventricularis) mutatkoztak. A megfigyelések arra utalnak, hogy a mellékvesék supraspinális beidegzésében részt vesznek olyan neuron-csoportok, melyek csak az egyik mellékvesét innerválják, míg

kisebb populációk mindkét szervhez projiciálnak. Ezen utóbbi neuronok a két mellékvese működésének integrációjában játszhatnak szerepet [8,10,14].

1. ábra

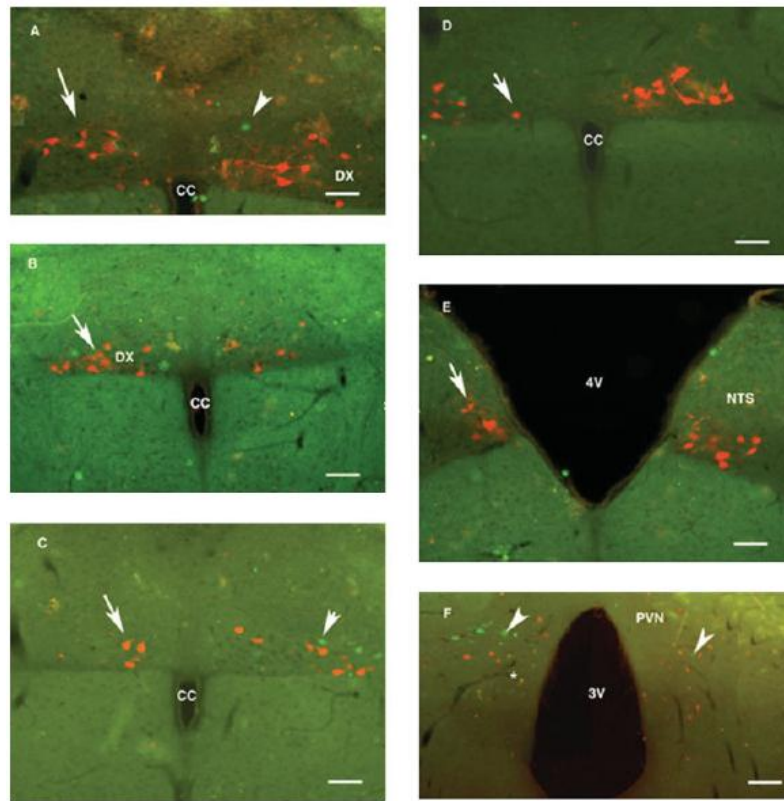


Fig. 2. Photomicrographs illustrating double virus-labeled rat brain sections 4-days after virus administration into the right and left ovaries. Two almost identical Bartha strain of pseudorabies virus (PRV) were used: BDG strain expressing green fluorescent protein marker gene (green fluorescent label in the infected neurons) was injected into the right ovary and the he BDL strain expressing beta galactosidase (red fluorescent label) was injected into the left ovary. Immunostained coronal sections, arranged in caudorostral direction. Neurons projecting to the right or left ovary are clearly distinguished.

The labeled neurons of the dorsal vagal nucleus (DX) projecting to the left ovary (A–D) appeared to be more numerous. The nucleus of the solitary tract (NTS) appears to have more connections to the left ovary (E). Many neurons in the hypothalamic paraventricular nucleus (PVN) connected with the left or the right ovary are well distinguished. A few neurons project to both ovaries (F, asterisk). Arrows represent neurons projecting to the left ovary, while arrowhead represents neurons projecting to right ovary. CC = central canal, 3V or 4V = third or fourth ventricle. Scale bars = 100 μ m (A) or 200 μ m (B-F).

I. táblázat

TABLE 2. Labeling of neurons in various structures of the brain stem and the diencephalon 72 h after injection of one of the recombinant viruses (BDL or BDG) into the left, and the other virus into the right adrenal gland, and vice versa

Structures labeled	BDG into right adrenal BDL into left adrenal				BDL into right adrenal BDG into left adrenal						
	5034*		5035		5030		5031		5032		
	Right, BDG	Left, BDL	Right, BDG	Left, BDL	Right, BDL	Left, BDG	Right, BDL	Left, BDG	Right, BDL	Left, BDG	
Brain stem											
Ventrolateral medulla	+	+	-	-	-	-	-	-	-	-	+
Gigantocellular nucleus	+	+	-	-	-	-	-	-	-	-	+
Nucleus of the solitary tract	+	++	-	+	-	+	-	+	+	+	++
Dorsal nucleus of vagus	+	++	-	+	-	+	-	+	+	+	++
A5 cell group	+	+	-	+	-	+	-	+	+	+	++
Raphe obscurus	+	++	-	+	-	+	-	+	+	+	++
Raphe pallidus	+	++	-	+	-	+	-	+	+	+	++
Raphe magnus	+	++	-	+	-	-	-	-	-	-	++
Locus coeruleus	+	++	-	-	-	-	-	-	-	+	++
Diencephalon											
Paraventricular nucleus	+	++	-	-	-	-	-	-	+	+	++
Lateral hypothalamus	-	+	-	-	-	-	-	-	-	-	+

+, less than 5 labeled cells per section; ++, more than 5 labeled cells per section; -, no labeled cells per section.

*Animal code number.

c) *A mellékvese és a petefészek supraspinális beidegzése*

Számos adat utal a mellékvese és a reproduktív rendszer közötti kölcsönhatásra. Vizsgáltuk, hogy vannak-e olyan központi idegrendszeri „közös” neuronok, melyek részt vesznek ezen szervek transzneurális beidegzésében. A baloldali petefészekbe, illetve a baloldali mellékvesébe két, különböző fluoreszcenciát mutató rekombináns vírustörzset adtunk. Kettősen jelölt neuronokat figyeltünk meg a nyúltvelő ventrolaterális területén, a nucleus tractus solitariiiban, a caudalis raphe magokban, az A5 sejtcsoportban és a nucl. paraventricularis hypothalamiban. A legtöbb kettősen fertőzött idegsejt (a jelölt sejtek 10-20 %-a) az A5 sejtcsoportban és a nucl. paraventricularis hypothalamiban mutatkozott (2. ábra). Az adatok a mellékvese és a petefészek supraspinális beidegzésében résztvevő „közös” neuronok létezését mutatják, mely megfigyelés egy új, sejt-szinten megvalósuló, a két szerv működését összehangoló szabályozó mechanizmusra utal [13].

d) Kollaborációban vizsgáltuk a parotis nucl. salivatorius inferior általi innervációját. Kettős vírusjelölési módszerrel feltártuk a parotist és a könnymirigyet beidegző paraszimpatikus preganglionális idegsejtek topográfiai viszonyát [12].

e) Felkérésre összefoglaló dolgozatot írtunk az Endocrine szakfolyóiratba (jelenleg a szerkesztők által javasolt módosításokat végezzük) [11 under resubmission].

2. ábra

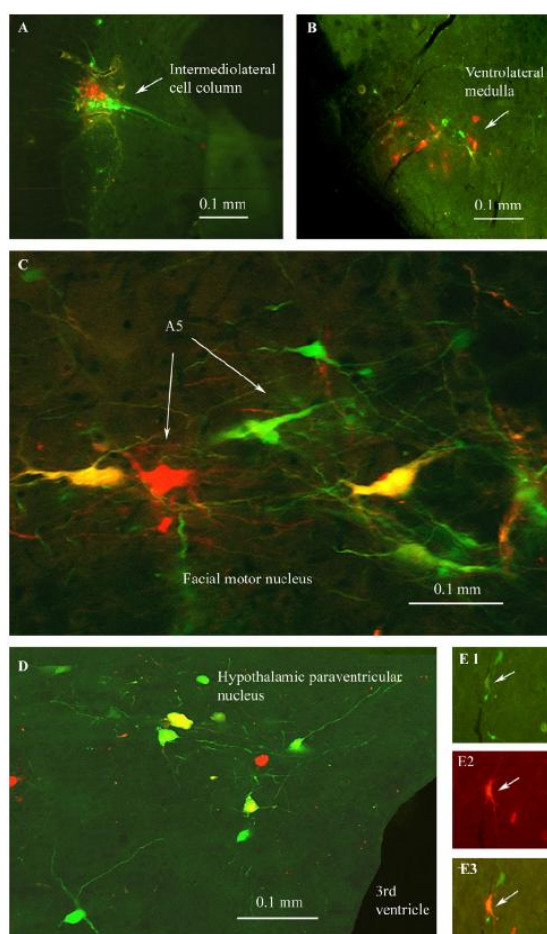


Fig. 1. Coronal sections of rat brains. (A–D) The left ovary was injected with pseudorabies virus expressing green fluorescent protein (BDG), while the left adrenal was inoculated with a recombinant strain expressing DS-RED. Neurons connected with the left adrenal gland or the left ovary are well distinguished. A few neurons (yellow) project to both organs. (E1–3) A mixture (1:1) of BDG and DS-RED virus suspension was applied. Most infected neurons expressed both marker genes: green channel (E1), red channel (E2) and superimposed fluorescent micrographs of green and red channels (E3). (A), (B) and (E) are fluorescent micrographs, while (C) and (D) are confocal micrographs.

II. Az ivarmirigyek supraspinális beidegzésének funkcionális jelentőségére utaló adatok

a) A kísérletesen előidézett policisztás petefészek supraspinális beidegzése

Irodalmi adatok szerint az emberi policisztás ovárium katekolaminerg idegelemei lényegesen megszorodnak. Vizsgáltuk, hogy ösztadiol-valeráttal előidézett policisztás ováriummal bíró patkányokban változik-e a szervvel transzneurális kapcsolatban lévő központi idegrendszeri vírus-fertőződési mintázata. Adataink azt mutatják, hogy azon állatok zömében, melyek petefészke atretizált, cisztikus follikulusokat tartalmazott, egyáltalán nem, vagy csak igen kis mértékben mutatkozott központi idegrendszeri vírusjelölődés (3. ábra). A nem várt észlelet konkrét magyarázata várat magára, jelenleg csak feltételezések állnak rendelkezésre (pl. ösztrogén befolyása a vírus fertőzőképességére) [3].

3. ábra

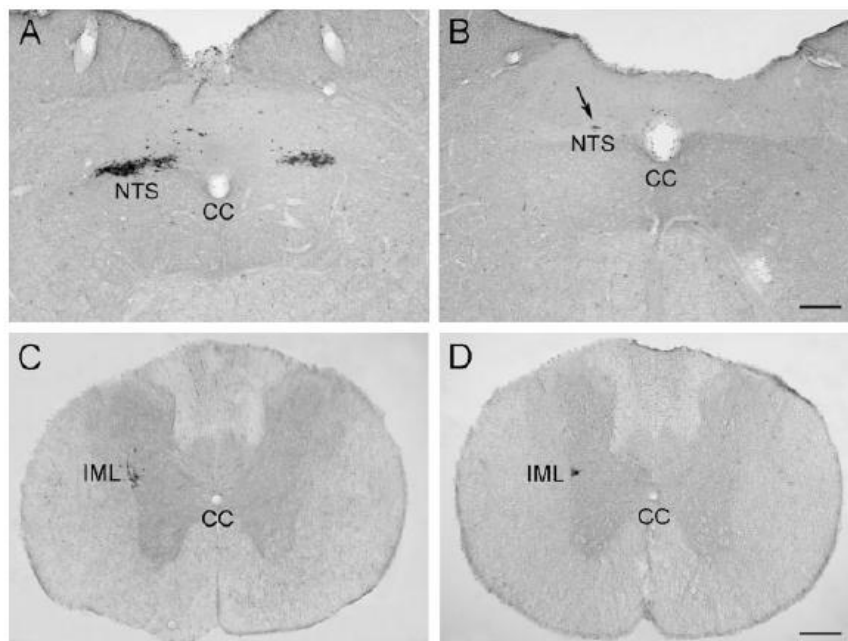


Fig. 2. Photomicrographs illustrating virus-labeled neurons in the nucleus of the solitary tract (NTS) (A,B) and in the intermediolateral cell column (IML) of the spinal cord (C,D) of a control rat (A,C) and of the single animal in which virus-labeled neurons were detected in the

CNS of the EV-treated group with PCO (code no. 4619) 96 hours after virus injection into the right ovary. cc: central canal. Scale bars = (A,B) 200 μ m, (C,D) 400 μ m.

b) Agykérgi lézió és részleges callosotomia hatása a tesztoszteron szekréción

Korábbi adataink azt mutatták, hogy a corpus callosum egészének átmetszése fokozott tesztoszteron szekréción, míg a jobboldali insuláris kéreg sértése a tesztoszteron elválasztás csökkenését eredményezte, változatlan szérums LH és FSH szintek mellett. Tanulmányoztuk, vajon a frontális és az occipitális kéreg léziója, illetve a corpus callosum elülső és hátsó területének átmetszése befolyásolja-e a here endokrin működését. Az occipitális kéreg jobboldali sértése, valamint a corpus callosum hátsó területének átmetszése a szérums és az *in vitro* bazális tesztoszteron szekréción szignifikáns növekedését váltotta ki (4. ábra). A frontális kérgi terület, illetve a corpus callosum elülső részének átvágása nem befolyásolta a here szteroidogenezisét. Az eredmények a jobboldali occipitális kéreg tesztoszteron szekréción kifejtett gátló hatására utalnak, és összhangban vannak azzal az ismert ténnyel, hogy az occipitális lebenyből származó commissurális rostok a splenium corporis callosi-n

haladnak át. Azon megfigyelésünk, miszerint a tesztoszteron szekrécióban bekövetkezett változások változatlan LH szint mellett alakultak ki, arra utal, hogy a sértett agyi területek részt vesznek a here szteroidogenezisének, hypophysistól független, idegpályákon keresztül megvalósuló szabályozásában [5].

4. ábra

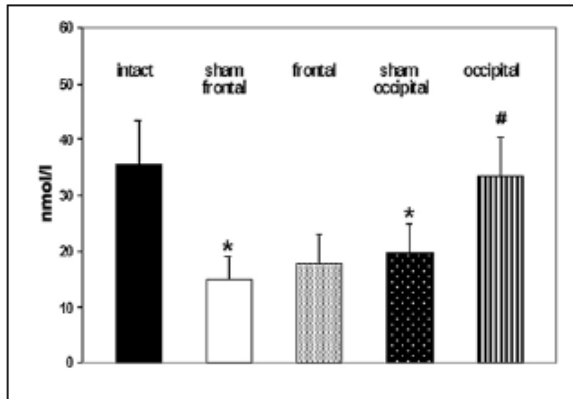


Figure 3. Levels of basal T secretion *in vitro* after cortical lesions. * = significant difference in comparison with intact rats; # = significant difference in comparison with rats underwent sham occipital cortical lesion. Data are expressed as mean \pm SEM, $p < 0.05$.

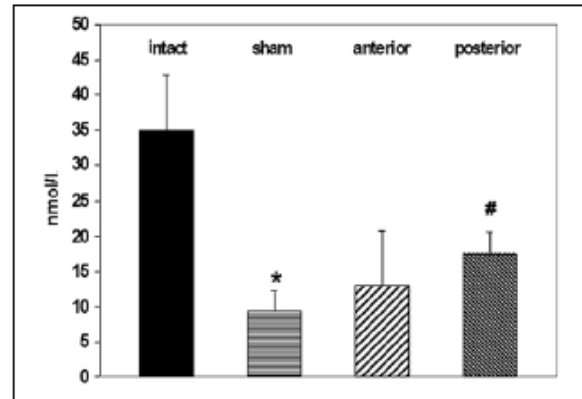


Figure 4. Levels of basal T secretion *in vitro* after callosotomy. * = significant difference in comparison with intact rats; # = significant difference in comparison with sham callosotomized rats. Data are expressed as mean \pm SEM, $p < 0.05$.

c) Összefoglaló közlemény

Felkérésre, összefoglaló dolgozatot írtunk „Functional significance of the innervation of the gonads” címmel az Endocrine szaklapba [2].

III. A here lokális szabályozásában résztvevő komponensek elemzése

a) Interleukin 1- β hatása a here szteroidogenezisére

Ép herében interleukin 1- β nem szintetizálódik, azonban proinflammációs stimulus hatására a Leydig sejtek és a szerv makrofágjai expresszálják a citokint. Egy nappal interleukin 1- β intratesztikuláris adása után, ivaréretlen, hemikasztrált és két herével bíró állatokban a citokin szignifikánsan megnövelte a szérumban a tesztoszteron szintet és a herék bazális tesztoszteron szekrécióját. Hosszabb túlélési idő (6 nap) esetében a szteroidogenezis csökkenése következett be két intakt herével bíró állatokban (hemikasztráltakban nem volt változás) (5. ábra). Felnőtt állatban a citokin hatástalannak bizonyult [1,4].

5. ábra

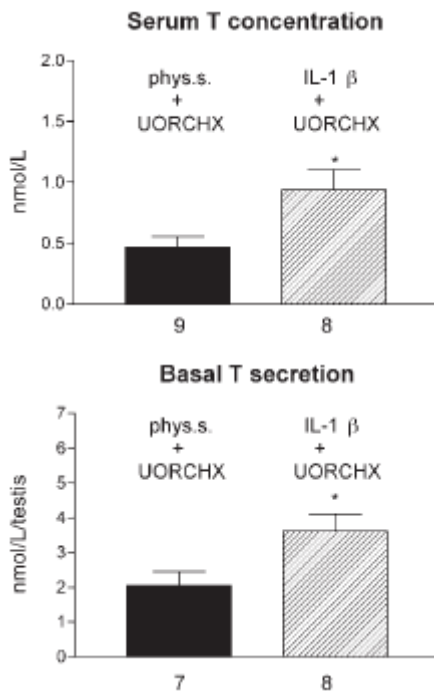


Fig. 2. The effect of unilateral administration of 0.1 µg/2 µL IL-1β in hemicastrates on serum testosterone concentration, on basal testosterone secretion in vitro, and on the weight of the remaining testis in 21-d-old rats. Animals were sacrificed 1 d posttreatment and hemicastration. Values are mean ± SEM. Figures below the horizontal axis indicate the number of animals. phys.s.: physiological saline; T: testosterone; UORCHX: unilateral orchidectomy. Asterisk indicates statistically significant difference (* $p < 0.05$).

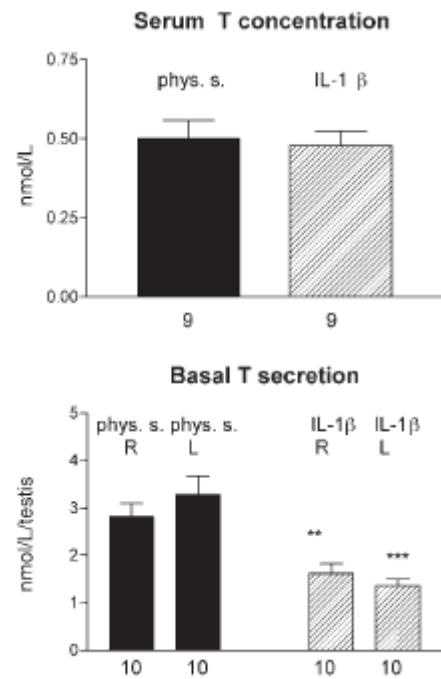


Fig. 3. The effect of bilateral intratesticular administration of 0.1 µg/2 µL IL-1β on serum testosterone concentration, on basal testosterone secretion in vitro, and on the weight of the remaining testis in 21-d-old rats. Animals were treated at 21 d of age and sacrificed 6 d later. Values are mean ± SEM. Figures below the horizontal axis indicate the number of animals. L: left testis; phys.s.: physiological saline; R: right testis; T: testosterone. Asterisk indicates statistically significant difference (** $p < 0.01$; *** $p < 0.001$).

b) A here innervációja és szerotonin receptorai, valamint interleukin 1-β lokális hatása közötti kölcsönhatás vizsgálata

Tanulmányoztuk, hogy a here részleges denervációja (vasectomia, azaz a n. spermaticus inferior átmetszése), illetve a szerotonin receptor antagonistá ketanserin lokális adása befolyásolja-e az interleukin 1-β adását követő (1 nap) tesztoszteron szekréció növekedést hemikasztált állatban. A citokin beadását megelőző vasectomia esetében a fokozott tesztoszteron elválasztás nem következett be. Hosszabb túlélési idő esetén (6 nap), hemikasztált állatokban, a citokin kezelés, illetve ketanserin (2-es típusú szerotonin receptor antagonistá) intratesztikuláris adása hatástalannak bizonyult. Abban a kísérleti csoportban, melyben ketanserin, majd utána interleukin 1-β adása történt, a szteroidogenezis jelentősen csökkent. (6. ábra) Az adatok a herét ellátó n. spermaticus inferior, és a szerv szerotonin receptorai, valamint az interleukin 1-β szteroidogenezisre kifejtett hatása közötti kölcsönhatásra utalnak [7].

6. ábra

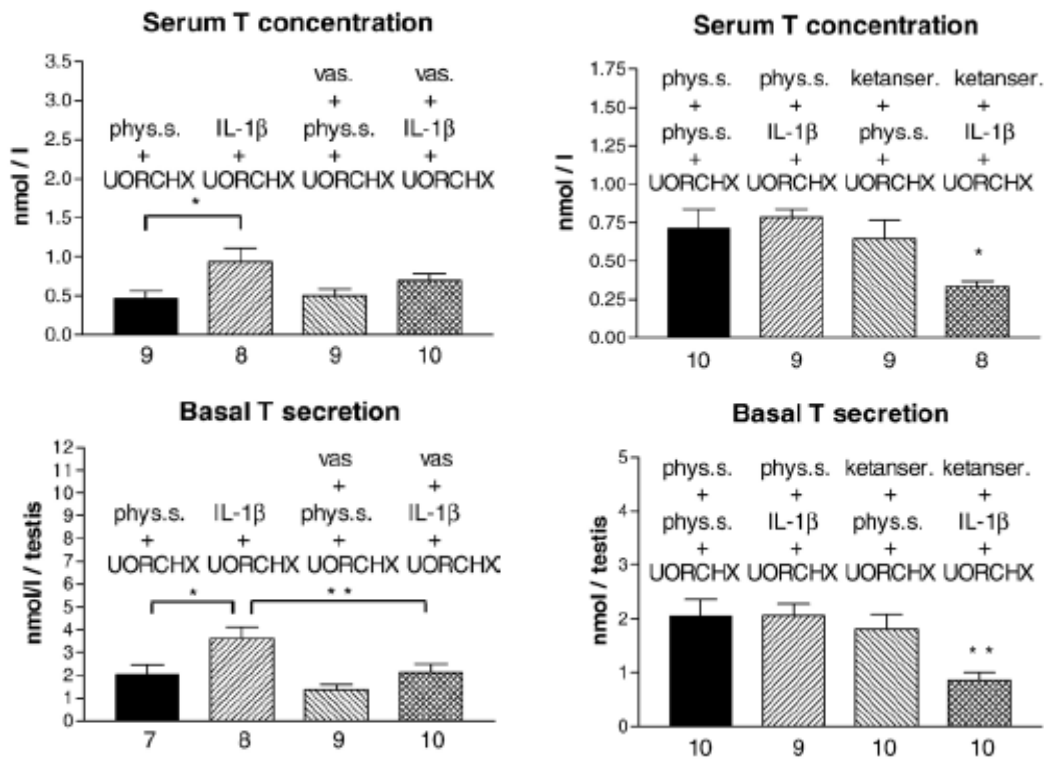


Fig. 1. Effect of unilateral intratesticular injection of interleukin-1beta (IL-1beta) and/or hemivasectomy on serum testosterone concentration, basal testosterone secretion *in vitro* and testicular weight in hemicastated rats. Treatment, vasectomy and hemicastation were performed in 21-day-old rats, which were killed 1 day after treatment and/or surgery. Values are mean±SEM. Figures below the horizontal axis indicate the number of animals. phys. s.: physiological saline; T: testosterone; UORCHX: unilateral orchidectomy; vas: vasectomy.

Fig. 2. Effect of unilateral intratesticular injection of ketanser (ketanser) and/or interleukin-1beta (IL-1beta) on serum testosterone concentration, basal testosterone secretion *in vitro* and testicular weight in hemicastated rats. Treatments and hemicastation were performed in 21-day-old rats. Animals were sacrificed 6 days posttreatment. Values are mean±SEM. Figures below the horizontal axis indicate the number of animals. phys. s.: physiological saline; T: testosterone; UORCHX: unilateral orchidectomy.